

## ゴルフエッセー「耳と耳のあいだ」(第41回)

### ゴルフとバランス「正しい体重移動は骨盤が決め手」

2018.12.21

ゴルフにおけるバランスの大切さをお伝えするシリーズの第3弾。今回は「骨盤」のバランスについてお話ししましょう。

良いゴルフスイングには、安定すべき体の各部位と、可動性が求められる部位とがあります。本コラムでは、これをスタビリティ(Stability:安定性)とモビリティ(Mobility:可動性)と表現してきました。スイング時の体重移動には「股関節」のモビリティ(可動性)が欠かせません。特に大腿部を内側に回す「内旋」という動作は、ゴルフスイングにおいて極めて重要です。さらに、股関節をスムーズに可動させるためには、体に対する骨盤のバランスがとても大切なのです。

#### 股関節が硬いと体重移動が正しくできない

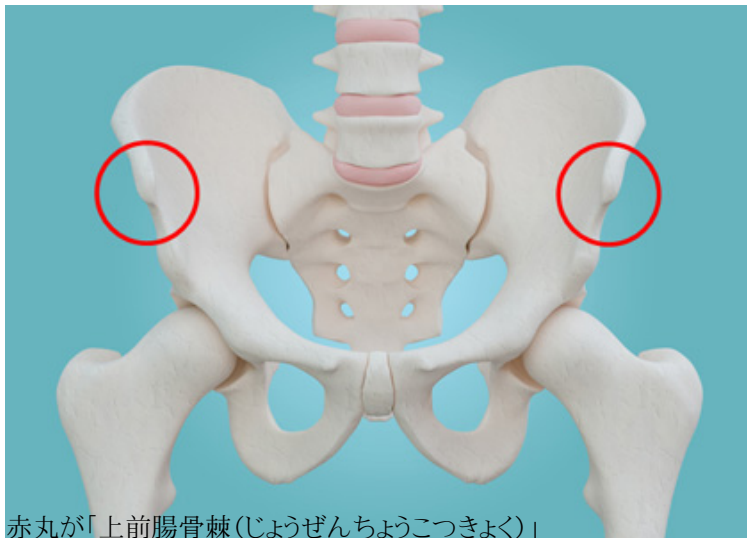
右打ちの場合、バックスイングでは体を右に回しますが、このとき右の股関節は自然と内旋します。スイングフォームを撮影して、右の大腿部に体重が乗っているときに意識を向けると自覚できるでしょう。左打ちの方は左の股関節が内旋します。股関節が硬く、内旋運動に制限があると、体を十分回すことができなくなります。無理に回そうとすると、右の腰が引けたり、逆に右腰が突き出る“スウェー”と呼ばれる不具合が生じたりします。このようなスイングは、重心位置が不安定になり、正しい体重移動ができなくなるため、あらゆるミスショットの原因となります。

またバックスイングからクラブを振り下ろしボールをインパクトした後の動きは、体が左に回り、フィニッシュでは右足から左足へほとんどの体重が移ります。このとき、左の股関節が硬いと体を左に十分回すことができず、体重移動も不十分になります。無理に体を回そうとすると、バックスイング同様に左腰が引けたり、体が伸び上がったリスクが高まります。

どちらのケースも、ボールを遠くに、かつ正確に飛ばすことが難しくなります。このようにスイングの障害となる「股関節が硬い」というのは、股関節の動きが思っている以上に制限されている状況を指します。その原因は何でしょうか？

#### 股関節の可動性は骨盤が要(かなめ)

股関節の動きが制限されてしまう主な原因は「骨盤のゆがみ」です。正しい姿勢について説明した前回をおさらいすると、正しい姿勢とは、直立した状態で横から見たとき、耳、肩、腰、膝、踝(くるぶし)が一直線上に並んだ状態を指します。また正面から見たときに、両肩の高さ、両腰骨の高さ、両膝の高さに左右差がない状態です。この、正面から見たときに両腰骨の高さに左右差がないというのがポイントです。両腰骨とは、腰のくびれの少し下、骨盤の前にある左右の出っ張りの所で、上前腸骨棘(じょうぜんちようこつきよく)と呼びます。



赤丸が「上前腸骨棘(じょうぜんちようこつきよく)」

この出っ張りの高さが左右で異なるということは、骨盤が左右どちらかに傾いているということです。姿勢が崩れ、バランスが悪くなっている状態です。骨盤の下部と大腿骨とのつなぎ目が股関節ですから、骨盤が左右に傾いていると、下がっている方の股関節は詰まった状態になります。この股関節が詰まった状態が、股関節の可動域を制限させてしまう原因になります。

骨盤は左右の傾きだけでなく、前後の傾きも股関節の動きに大きな影響を及ぼします。骨盤は直立した状態で横から見たとき、少し前に傾いた「前傾」している状態が正常です。先ほどお話した骨盤の前の出っ張り「上前腸骨棘」と、「上後腸骨棘(じょうごちようこつきよく)」というお尻の少し上にある出っ張りとの高さの差が、横から見て4cmほど上前腸骨棘が下がっていれば正常といえるでしょう。チェックしてみてください。腹筋が弱くなったり、背筋が硬くなったりすると、この前傾角度が正常に保てなくなります。骨盤の角度のズレが、股関節の状態に影響を及ぼすのです。

仮に骨盤の前傾角度がきつくなるとしましょう。すると股関節が内旋してヒザが内側を向き、X脚になるという現象が起こります。逆に骨盤が後傾すると、股関節は外旋し、ヒザが外を向いてガニ股(O脚)になります。ラジオ体操などで、お尻を突き出して上体を前に倒すと、お尻の穴が少し広がり、ヒザが内側を向く。逆に骨盤を前に突き出して上体を後ろに反らせると、お尻の穴が閉まり、ヒザが少し外を向くのが分かるかと思います。実際に体を動かして確認してみてください。

このように、股関節は骨盤のゆがみによって大きな影響を受けます。それによって骨盤のポジションが適正でなければ可動範囲が制限されてしまうのです。

骨盤を正しい角度に保つには… 続きを読む